



Personaliziran pristop k neresektabilnemu intrahepatičnemu holangiokarcinomu: vloga lokoregionalnih terapij

Personalised approach to unresectable intrahepatic cholangiocarcinoma: the role of locoregional therapies

Miriam Karin Mekina¹, Pavel Vižintin¹, Peter Popovič^{1, 2}

¹ Medicinska Fakulteta, Univerza v Ljubljani, Vrazov trg 2, 1000 Ljubljana

² Klinični inštitut za radiologijo, Univerzitetni klinični center Ljubljana, Zaloška cesta 7, 1000 Ljubljana

Slovenian Journal of Gastroenterology / Gastroenterolog 2026; 1: 48–55

Ključne besede: intrahepatični holangiokarcinom, zdravljenje, perkutana ablacija, transarterijska kemoembolizacija, transarterijska radioembolizacija

Keywords: intrahepatic cholangiocarcinoma, treatment, percutaneous ablation, transarterial chemoembolization, transarterial radioembolization

POVZETEK

Intrahepatični holangiokarcinom je drugi najpogostejši primarni rak jeter, njegova pojavnost po svetu narašča. Prispevek obravnava vlogo lokoregionalnih metod zdravljenja neresektabilnega intrahepatičnega holangiokarcinoma, s poudarkom na transarterijski radioembolizaciji, transarterijski kemoembolizaciji in perkutani ablaciji. Lokoregionalne metode so postale nepogrešljiv del multidisciplinarnega zdravljenja neresektabilnega intrahepatičnega holangiokarcinoma. Izkušnje iz prospektivnih študij kažejo, da so te metode pri ustrezno izbranih bolnikih varne in dosegajo preživetje, ki presega sistemske terapije. Kljub temu ostaja ključna omejitev tega področja pomanjkanje randomiziranih študij, ki bi primerjala lokoregionalne metode med seboj in s sistemskim zdravljenjem. Izbor bolnikov ostaja ključen, pri čemer

ABSTRACT

Intrahepatic cholangiocarcinoma is the second most common primary liver cancer, and its incidence is increasing worldwide. This article discusses the role of locoregional methods of treatment for unresectable intrahepatic cholangiocarcinoma, with emphasis on transarterial radioembolization, transarterial chemoembolization, and percutaneous ablation. Locoregional methods have become an indispensable part of the multidisciplinary treatment of unresectable intrahepatic cholangiocarcinoma. Experience from prospective studies shows that these methods are safe in appropriately selected patients and achieve survival rates that exceed those of systemic therapies. However, a key limitation in this field remains the lack of randomised studies comparing locoregional methods with each other and with systemic therapy. Patient selection

* prof. dr. Peter Popovič, dr. med.

Klinični inštitut za radiologijo, Univerzitetni klinični center Ljubljana, Zaloška cesta 7, 1000 Ljubljana

E-pošta: peter.popovic@kclj.si

dejavniki, kot so jetrna funkcija, tumorsko breme, institucionalne izkušnje, zmožnosti in molekularni profil, pomembno vplivajo na terapevtske odločitve. Trenutne raziskave so usmerjene v raziskovanje kombiniranih pristopov s sistemskimi terapijami. Ker se področje obravnave intrahepatičnega holangiokarcinoma hitro razvija, je multidisciplinarni pristop ključnega pomena za prilagajanje strategij zdravljenja in izboljšanje izidov pri bolnikih z neresektabilno boleznijo, brez ekstrahepatične razširitve in pri bolnikih ob izčrpanih sistemskih možnostih ter pri tistih, ki sistemskega zdravljenja ne prenašajo.

UVOD

Intrahepatični holangiokarcinom (iCCA) je redk in agresiven primarni jetrni malignom, ki izvira iz intrahepatičnih žolčnih vodov in predstavlja 20–25 % vseh holangiokarcinomov. Predstavlja drugi najpogostejši primarni jetrni rak za jetrnoceličnim karcinomom, pri čemer njegova incidenca narašča (1). Kirurška resekcija ostaja edina potencialno kurativna možnost, s 5-letnim preživetjem med 25 in 40 %. Po resekciji je bila poročana mediana preživetja 53 mesecev, kadar je bilo zdravljenje dopolnjeno z adjuvantnim kapecitabinom (2, 3). Zaradi pozne diagnoze je za kurativno resekcijo primernih manj kot 17 % bolnikov (1, 2). Kombinacija gemcitabina in cisplatina v kombinaciji z zaviralcem imunskih kontrolnih točk ostaja standardna prva linija zdravljenja pri napredovali in neresektabilni bolezni, s poročano mediano celokupnega preživetja 12,8 mesecev, objektivnim odgovorom na zdravljenje 26,7 % in mediano preživetja brez napredovanja bolezni (*progression-free survival*, *PFS*) od 7,5 mesecev (1,4). Slabši izidi zdravljenja so spodbudili razvoj multimodalnih in kombiniranih terapevtskih pristopov. Med njimi se kot potencialne možnosti uveljavljajo lokoregionalne metode, vključno s transarterijsko kemoembolizacijo (TACE), transarterijsko radioembolizacijo (TARE) in perkutanimi ablacijskimi tehnikami. (5, 6, 7) Kljub obetavnim rezultatom njihovo uporabo

remains crucial, with factors such as liver function, tumour burden, institutional experience, capabilities, and molecular profile significantly influencing therapeutic decisions. Current research is focused on exploring combination approaches with systemic therapies. As the field of intrahepatic cholangiocarcinoma is rapidly evolving, a multidisciplinary approach is essential to tailor treatment strategies and improve outcomes in patients with unresectable disease without extrahepatic extension, in patients with exhausted systemic options, and in patients who are intolerant to systemic therapy.

omejuje omejen obseg dokazov ter nejasno opredeljeni kriteriji izbora bolnikov. Vloga lokoregionalnih terapij v smernicah evropskega združenja za bolezen jeter (*European Association for the Study of the Liver, EASL*) iz leta 2023 ostaja nejasno opredeljena, pri čemer je raven priporočil za njihovo uporabo nizka (8).

Namen tega prispevka je opredeliti vlogo ter ovrednotiti klinične izide lokoregionalnih terapevtskih pristopov pri bolnikih z neresektabilnim intrahepatičnim holangiokarcinomom (ICCA).

LOKOREGIONALNO ZDRAVLJENJE

Biološka utemeljitev za lokoregionalne metode zdravljenj pri iCCA izhaja iz dejstva, da pri > 70 % bolnikov smrt nastopi zaradi napredovale jetrne bolezni, ne pa oddaljenih zasevkov (1, 5, 8). Dokazi kažejo, da lokalni nadzor bolezni neposredno vpliva na preživetje. Kljub temu se mednarodna priporočila razlikujejo: EASL in Nacionalna mreža za celovito obravnavo raka (National Comprehensive Cancer Network – NCCN) uvrščata intraarterialne lokoregionalne metode med sprejemljive možnosti primarnega zdravljenja pri bolnikih z boleznijo, omejeno na jetra, medtem ko Evropsko združenje za medicinsko onkologijo (European Society for Medical Oncology – ESMO) in Ameriško združenje za raziskave bolezni jeter

Tabela 1. Mednarodna priporočila za zdravljenje neresektabilnih iCC

Smernice	Perkutana ablacija	TACE	TARE
EASL-ILCA	Pri neresektabilnih bolnikih s solitarno lezijo < 2 cm	Alternativa pri izbranih bolnikih z neresektabilno boleznijo	Alternativa pri izbranih bolnikih z neresektabilno boleznijo
ESMO	iCCA < 3 cm, pri bolnikih s kontraindikacijami za kirurško zdravljenje	po sistemske kemoterapiji, brez ekstrahepatične razširitve	po sistemske kemoterapiji, brez ekstrahepatične razširitve
NCCN	Manjši solitarni tumorji < 3 cm (ponovitev ali primarni), alternativa kirurški resekciji, zlasti pri bolnikih z visokim tveganjem.	Izbrani bolniki z ekstrahepatično razširitvijo (bezgavke v hilusu ≤ 3 cm ali ≤ 5 pljučnih nodusov, vsak ≤ 1 cm), samostojno ali v kombinaciji s sistemske kemoterapijo, z namenom podaljšanja preživetja ali zmanjšanja tumorja do operabilnosti	personalizirana dozimetrija/radiacijska segmentektomija s ciljno dozo ≥ 205 Gy na tumor lahko izboljša izide.
Francoske smernice	pri bolnikih s kontraindikacijami za kirurško zdravljenje, z manjšimi tumorji ≤ 3 cm	v kombinaciji s sistemske kemoterapijo, brez ekstrahepatične razširitve	v kombinaciji s sistemske kemoterapijo, brez ekstrahepatične razširitve

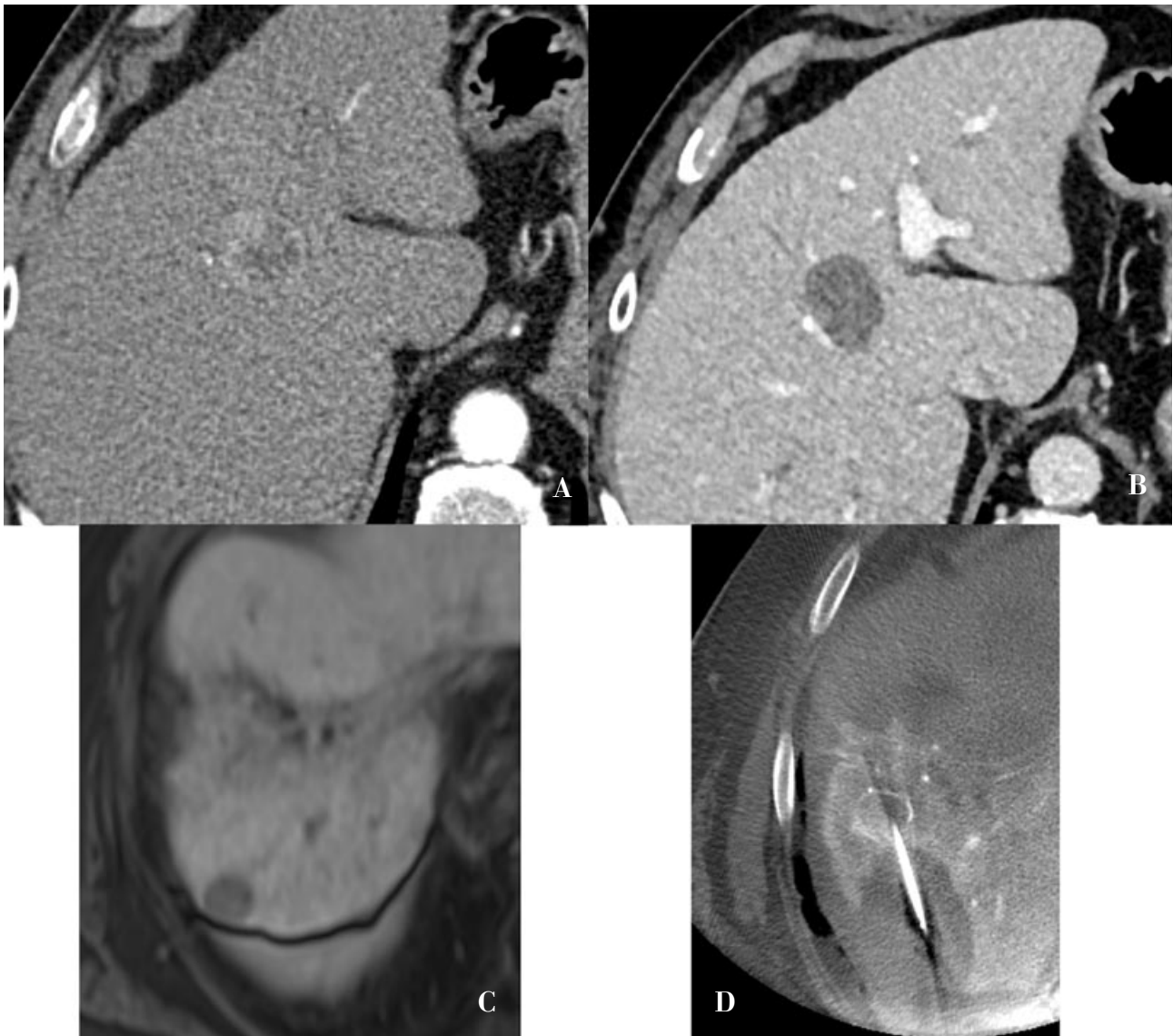
(American Association for the Study of Liver Diseases, AASLD) zavzemata bolj zadržano stališče in dajeta prednost sistemske terapiji (tabela 1) (1, 8, 9) (Tabela 1). Ker enoten pristop in potek zdravljenja za vse bolnike z iCCA ne obstaja, ostaja multidisciplinarni konzilij osrednje telo odločanja. Pri izbiri modalitete so ključni parametri jetrne funkcije, obseg in morfolologija tumorja, molekularni profil ter institucionalne izkušnje in zmožnosti. Najboljša dokazna podlaga za lokoregionalno zdravljenje izhaja iz njegove kombinirane uporabe s sistemske terapijo pri bolnikih z neresektabilno boleznijo, brez ekstrahepatične razširitve (4). Poleg tega je lokoregionalni pristop utemeljen tudi pri bolnikih z napredovanjem jetrne bolezni ob izčrpanih sistemske možnostih ter pri tistih, ki sistemskega zdravljenja ne prenašajo.

ZGODNJI ŠTADIJ

Na podlagi EASL priporočil je perkutana ablacija (radiofrekvenčna ali mikrovalovna) tehnično izvedljiva in varna pri bolnikih s solitarnimi iCCA velikosti do 2 cm (8). Perkutana ablacija je indicirana pri bolnikih, ki niso kandidati za kirurško resekcijo zaradi pridruženih bolezni ali lege tumorja

(Slika 1). Retrospektivne študije so poročale o mediani celokupnega preživetja po ablaciji med 25 in 30 mesecev in mediano preživetja brez ponovitve bolezni (recurrence-free survival – RFS) med 7,5 in 9,5 mesecev, kar je primerljivo s rezultati kirurške resekcije (5, 7, 8, 9). Meta-analiza 20 raziskav (N = 917) je pokazala, da je po termalni ablaciji intrahepatičnega holangiokarcinoma enoletno preživetje znašalo 82,4 %, triletno 42,1 % in petletno 28,5 %, pri čemer je bila pogostost resnih zapletov nizka, 5,7 %. Rezultati preživetja so primerljivi s kirurško resekcijo, stopnja zapletov je pri ablaciji nižja 5,7 % proti 22 % (7). Kljub obetavnim izidom, rezultati bazirajo večinoma na retrospektivnih manjših študijah, zato so potrebne nadaljnje primerjalne in prospektivne študije, da se lahko ablacija uvrsti kot standardna alternativa kirurški resekciji pri zelo zgodnjem iCCA, velikosti do 3 cm.

Ablativna radiacijska segmentektomija dosega tumorske doze nad 190 Gy, s stopnjo objektivnega odgovora na zdravljenje 94 % in mediano preživetja do 72 mesecev pri zgodnji stopnji bolezni. TARE kot most do presaditve jeter omogoča 5-letno preživetje 57 % od časa uvrstitve na čakalni



Slika 1. Intrahepatični holangiokarcinom (iCCA).

75-letni moški z anamnezo arterijske hipertenzije (AH), periferne arterijske okluzivne bolezni (PAOB), kronične ledvične bolezni (KLB) stopnje 3 in epilepsije.

(A) CT junija 2018 je pokazal 3 cm velik intrahepatični holangiokarcinom.

(B) Kontrolni CT oktobra 2018 je po zdravljenju z mikrovalovno ablacijo (MWA) pokazal kompleten odgovor.

(C) Junija 2021 je bil ugotovljen progres bolezni z novo lezijo v VII. segmentu jeter.

(D) Opravljena je bila ponovna MWA junija 2021, kontrolni CTCT med posegom potrdi kompletni odgovor.

Bolnik je oktobra 2021 umrl zaradi srčnega zastoja. Celokupno preživetje je 40 mesecev.

seznam za presaditev. Najboljši izidi so opaženi pri tumorski obremenitvi pod 25 %, ohranjeni jetrni funkciji, dobrem splošnem stanju bolnika ter personalizirani dozimetriji, ki zagotavlja ≥ 205 Gy na tumor (10).

NAPREDOVALI ŠTADIJ

Konvencionalna transarterijska kemoembolizacija (cTACE) je poseg intervencijske onkologije, pri katerem se selektivno v hepatično arterijo aplicira lipiodol skupaj s kemoterapevtikom. Najpogosteje uporabljeni kemoterapevtiki so cisplatin, oksaliplatin, doksorubicin, mitomicin in 5-fluorouracil. je

Slika 2. Intrahepatični holangiokarcinom (iCCA). 49-letna bolnica z lezijo velikosti 7 cm.

Sistemsko zdravljenje (ST) 1. reda od marca 2023: gemcitabin, cisplatin in durvalumab; TARE avgust 2023; TACE marec 2024; ST 2. reda: ivosidenib od decembra 2024; september 2024-peritonealni zasevki (stabilna bolezen ob zadnji kontroli december 2025); september 2025 progres v jetrih (14 mm, ob zadnji kontroli 17 mm-progres); ST 3. reda: FOLFOX od januarja 2026.

Celokupno preživetje od začetka zdravljenja: 36 mesecev.

A) Izhodiščni CT (marec 2023).

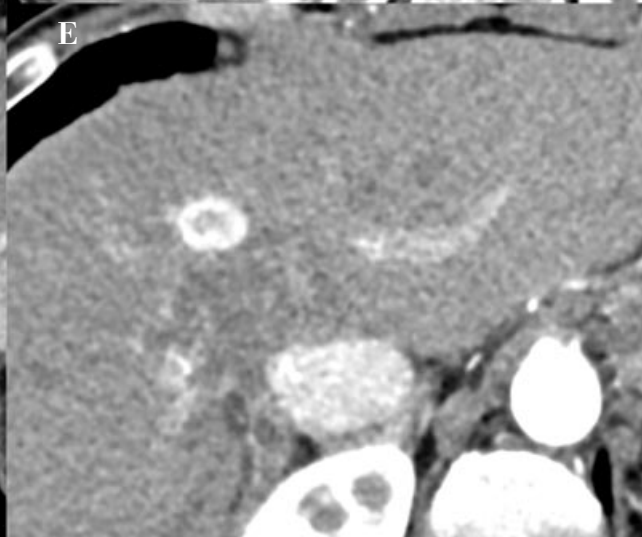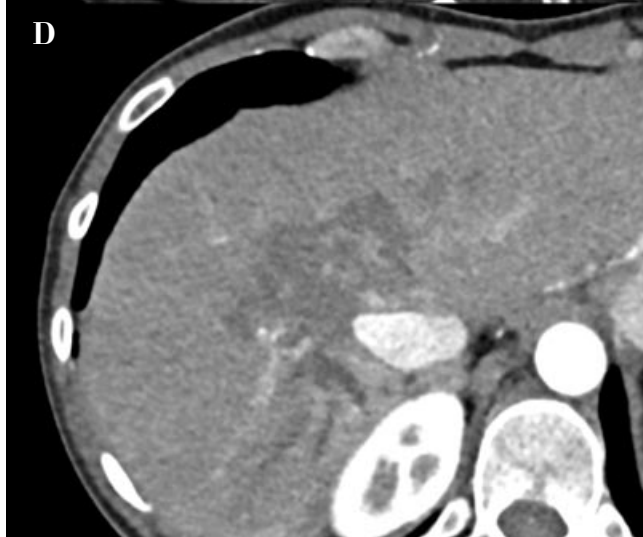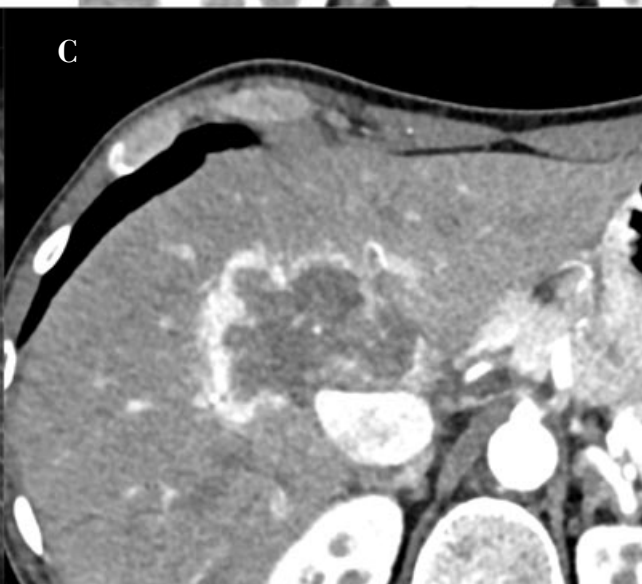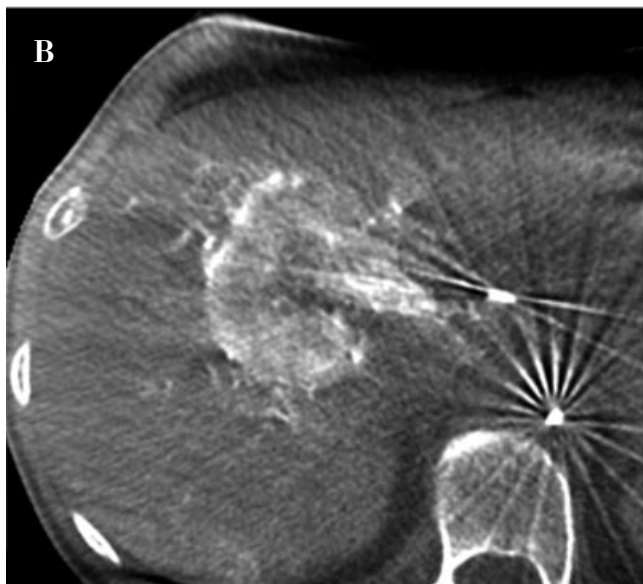
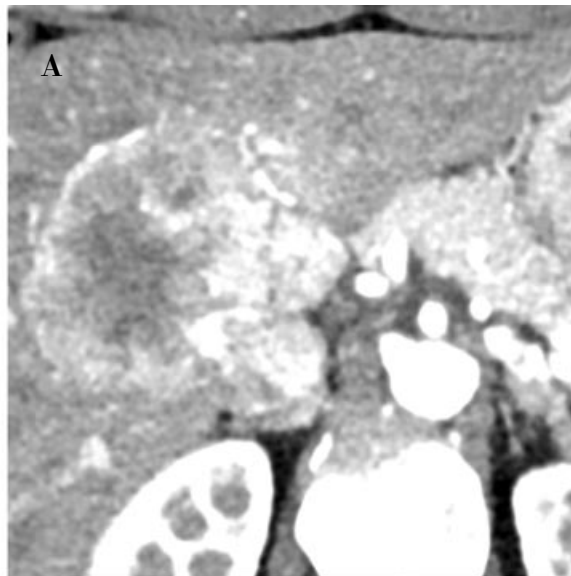
B) Kontrolni CT junij 2023 stabilna bolezen.

Indiciran TARE. CBCT med TARE (avgust 2023) potrdi hipervaskularno lezijo.

C) Kontrolni CT pokaže delni odgovor, z rezidualno periferno prekrvavitvijo; indiciran TACE (januar 2024).

D) Kontrolni CT (marec 2025) pokaže dober delni odgovor po mRECIST kriterijih.

E) Kontrolni CT (december 2025) pokaže dober delni odgovor tarčne lezije ter progres ob tračni leziji premera 17 mm (september 2025 14 mm).



novejši pristop, pri katerem se namesto lipiodola uporabljajo kemoterapevtik-sproščujoče mikrosfere, ki kemoterapevtik sproščajo bolj kontrolirano. Tako DEM-TACE omogoča bolj predvidljivo dostavo zdravila in potencialno manj sistemskih toksičnih učinkov (Slika 2).

Rezultati TACE so bili zbrani iz 21 študij s 1.594 bolniki (večina z iCCA), uporabljeni pa so bili različni kemoterapevtiki: najpogosteje cisplatin, nato gemcitabin. Po TACE so imeli bolniki mediano celotnega preživetja (OS) 11,7 mesecev in mediano preživetje brez ponovitve bolezni (recurrence-free survival - RFS) 4 mesece (4). V kombinaciji s sistemsko terapijo se preživetje podaljša za dodatnih 2–12 mesecev (5, 9, 11).

Med majem 2011 in decembrom 2019 je bilo 16 bolnikov (4 moški, 12 žensk; povprečna starost $66,4 \pm 16,7$ let) zdravljenih z DEMDOX TACE. Pri petih bolnikih je bila pred TACE izvedena resekcija jeter, dvanajst bolnikov pa je prejelo sistemsko kemoterapijo. Šest bolnikov je imelo ekstrahepatično bolezen (pri petih bolnikih so bile prisotne patološke bezgavke, pri enem pa osamljena pljučna metastaza). DEMDOX TACE je bila izvedena s superselektivno kateterizacijo hranilnih arterij, sledila je embolizacija z mikrosferami, naloženimi z 50–100 mg doksorubicina. V vseh primerih je bila med kemoembolizacijo uporabljena CBCT tehnologija. Odziv tumorja je bil ocenjen po kriterijih mRECIST. Skupno je bilo izvedenih 36 posegov (povprečno 2,3 na bolnika, razpon 1–6). Neželene dogodki so se pojavili pri 24 posegih (67 %) in so bili stopnje 2 (52,7 %, 19 posegov) in stopnje 3 (8,3 %, 5 posegov). Povprečno preživetje po DEMDOX TACE je bilo 18,6 mesecev (razpon 1,6–54,4 mesecev), z enoletnim in dvoletnim preživetjem 69 % oziroma 25 %. Bolniki z ekstrahepatično boleznijo so imeli krajše povprečno preživetje po TACE (6,8 mesecev) v primerjavi s tistimi brez ekstrahepatične bolezni (25,7 mesecev). Povprečno preživetje od trenutka postavitve primarne diagnoze je bilo 30,0 mesecev (razpon 2,4–65 mesecev). Od leta 2019 pri bolnikih s neresektabilnim

iCCA izvajamo večinoma TARE. Analiza rezultatov poteka in bomo poročali naknadno.

Uvedba personalizirane dozimetrije je v primerjavi z zgodnejšimi protokoli pomembno izboljšala učinkovitost, varnost in delež kompletnega odgovora na zdravljenje s itrij-90 (Y-90). NCCN trenutno priporoč dozo > 205 Gy na tumor oziroma ablativno radiacijsko segmentektomijo s Y90, kadar je to izvedljivo (10, 11, 12). Zgodnje retrospektivne študije so pokazale široko raznolikost rezultatov zdravljenja: objektivni odgovor na zdravljenje (ORR) 0–36 %, OS 8,7–32,3 meseca, kar je posledica različne selekcije bolnikov, različne dozimetrije in predhodnega ali kombiniranega sistemskega zdravljenja (12, 13, 14). Metaanaliza Coccozza et al. iz leta 2024 (27 študij, N = 1.365) je poročala o mOS 15,8 mesecev po TARE, pri čemer so predhodno nezdravljeni bolniki imeli boljše preživetja (19,7 proti 12,2 mesecev; $p < 0,001$) (13). Učinkovit downstaging do kirurške resekcije je bil možen v različnih deležih bolnikov (3–54 %); povprečno preživetje teh bolnikov je bilo daljše 34,8 mesecev (1-, 2- in 3-letno preživetje 100 %, 87 % in 64 %). Približno 45,7 % bolnikov je imelo neželene učinke, vendar so bili le pri 5,9 % bolnikov resni (13). Podatki iz prospektivnega registra RESiN (N = 89) pri večinoma predhodno zdravljenih bolnikih so pokazali podobno mOS 14,0 mesecev, ORR 34 % in nizko stopnjo resnih nezaželenih učinkov (< 11 %) (15, 16). V raziskavah, kjer so izvajali radiacijsko segmentektomijo (ablativna TARE), povprečna velikost tumorja 7,3 cm, so poročali o boljših rezultatih zdravljenja: pri 44 % bolnikov so dosegli popolni odgovor na zdravljenje in pri 50 % bolnikov delni odgovor na zdravljenje (mRECIST), 3-letnem preživetju 59 % ter downstagingom do kirurške resekcije pri 21 % bolnikov (17).

Učinkovitost sočasnega kombiniranega zdravljenja so poročali v prospektivni študiji MISPHEC (faza II, N = 41), v kateri so bolniki z neresektabilnim iCCA brez predhodne kemoterapije prejeli Y-90 TARE v kombinaciji z gemcitabin-cisplatinom (16). Selektivna radioembolizacija z Yttrij 90

mikrosferami () je bila sočasno dodana v prvem ciklusu kemoterapije pri bolnikih z unilobarno boleznijo. Če je bil tumor bilobaren, je bila druga TARE terapija izvedena v tretjem ciklusu kemoterapije. Dosežen je bil ORR pri 39 % bolnikov po kriterijih RECIST 1.1, mPFS 14 mesecev in mOS 22 mesecev (15). Pri 20 % bolnikov je kombinirana terapija omogočila uspešen downstaging in kirurško resekcijo. V primerjavi s TARE, pri bolnikih zdravljenih s sistemskim zdravljenjem le pri 4 % dosežemo downstaging do resekcije (14). Vlogo TARE v neoadjuvantnem zdravljenju pri resektabilnih iCCA se raziskuje v SIROCHO študiji (Clinical trials.gov Identifier: NCT05265208) (14). Dodatna analiza, ki je primerjala MISPHEC študijo s rezultati prospektivnih študij sistemskega zdravljenja ABC-01/02, ABC-03, BINGO in PRODIGE 38 AMEBICA, je pokazala statistično značilno prednost kombiniranega zdravljenja: mOS 21,7 proti 15,9 mesecev (HR 0,59; $p = 0,049$) in mPFS 14,3 proti 8,4 mesecev (5, 13). Ti rezultati potrjujejo boljše preživetje po TARE pri bolnikih brez predhodnega zdravljenja, kar poudarja pomen skrbne selekcije kandidatov glede na tumorsko breme, jetrno funkcijo, ekstrahepatično bolezen in splošno zdravstveno stanje. Bolniki, ki so prejeli TARE v kombinaciji s sočasno sistemsko terapijo, so dosegli boljše preživetje in daljši čas brez napredovanja bolezni, kar potrjuje potencial koristi kombiniranega pristopa (13, 14, 16). Visoka učinkovitost TARE je lahko posledica boljšega lokalnega nadzora nad tumorjem, stimulacije tumorsko specifičnih imunskih odzivov preko sproščanja tumorskih antigenov ter višje stopnje downstaginga do kirurške resekcije (13, 14). Podatki o kombiniranem zdravljenju TARE z imunoterapijo so še omejeni, kar odpira prostor za nadaljnje raziskave.

Real-SIRTCCA je največja študija, ki je primerjala takrat prvo linijo kemoterapije (gemcitabin/cisplatin) za napredovali intrahepatični holangiokarcinom v kombinaciji s TARE ali brez njega v realnem kliničnem okolju. Dodatek TARE k prvi liniji kemoterapije je izboljšalo mPFS (10,8 mesecev proti 5,5 meseca), mOS (22,5 mesecev proti 15,1

meseca), ORR (58,3 % proti 28,5 %) in stopnje downstaginga do kirurške resekcije (18,7 % proti 8,8 %) v primerjavi s samo kemoterapijo. (14).

Dodatna prednost TARE je sočasna hipertrofija bodočega preostanka jeter (FLR), običajno v obdobju 3–6 mesecev. Ta koncept, imenovan ‚radiacijska lobektomija‘, lahko omogoči kasnejšo kirurško resekcijo. V retrospektivni študiji bolnikov z začetno neresektabilnimi jetrnimi malignomi, med katerimi je bilo 23 % intrahepatičnih holangiokarcinomov (iCCA), so po neoadjuvantni radiacijski lobektomiji R0 resekcijo dosegli v 96 % primerov, mediane celokupnega preživetja pa so znašale 37,6 meseca. Stopnja odpovedi jeter po hepatektomiji je bila 3 %. Obsežna ali popolna tumorska nekroza je bila ugotovljena v 76 % kirurških preparatov (18).

TACE & TARE

Izbira med TACE in TARE pri neresektabilnem iCCA je predmet razprave, saj so preživetja primerljive. Rezultati potrjujejo nekoliko boljše preživetje po TARE pri bolnikih brez predhodnega zdravljenja, kar poudarja pomen skrbne selekcije kandidatov glede na tumorsko breme, jetrno funkcijo, ekstrahepatično bolezen in splošno zdravstveno stanje. Bolniki, ki so prejeli TARE v kombinaciji s sočasno sistemsko terapijo, so dosegli boljše preživetje in daljši čas brez napredovanja bolezni, kar potrjuje potencial koristi kombiniranega pristopa (13, 14, 16). TARE je tudi povezana z nižjo incidenco neželenih učinkov v primerjavi s TACE. Neželeni učinki po TARE nastopijo pri 45,7 % bolnikov, pri čemer so le pri 5,9 % resni (12). Resni zapleti so definirani kot klinično pomembni zapleti stopnje \geq III po Clavien-Dindo klasifikacija. Čeprav so resni zapleti redki, obstaja tveganje za sevalno inducirano jetrno in pljučno bolezen ter netarčno embolizacijo v prebavilih, kar poudarja pomen skrbne selekcije bolnikov, temeljitega preproceduralnega načrtovanja in doslednega spremljanja po posegu.

ZAKLJUČEK

Lokoregionalne metode so se pri skrbno izbranih bolnikih z neresektabilnim intrahepatičnim holangiokarcinomom izkazale za varne in v kombinaciji s sistemskim zdravljenjem prispevajo k boljšemu preživetju, zlasti pri bolezni, omejeni na jetra. Uporabne so tudi pri bolnikih z omejenimi možnostmi sistemskega zdravljenja ali kontraindikacijami zanj. Trenutno ni dokazov iz randomiziranih raziskav, ki bi potrdili superiornost posameznih tehnik ali njihovo prednost pred sistemskim zdravljenjem. Multidisciplinarni konzilij ostaja ključen pri izbiri zdravljenja, pri čemer odločitev temelji na jetrni funkciji, obsegu bolezni, molekularnih značilnostih ter izkušnjah centra.

Literatura

1. Vogel A, Bridgewater J, Edeline J, et al. Biliary tract cancer: ESMO Clinical Practice Guideline for diagnosis, treatment and follow-up. *Ann Oncol.* 2023; 34: 127-140. DOI: 10.1016/j.annonc.2022.10.506.
2. Moris D, Palta M, Kim C, Allen PJ, Morse MA, Lidsky ME. Advances in the treatment of intrahepatic cholangiocarcinoma: an overview of the current and future therapeutic landscape for clinicians. *CA Cancer J Clin.* 2023; 73: 198-222. DOI: 10.3322/caac.21759.
3. Primrose, J.N.; Fox, R.P.; Palmer, D.H.; Malik, H.Z.; Prasad, R.; Mirza, D.; Anthony, A.; Corrie, P.; Falk, S.; Finch-Jones, M.; et al. Capecitabine compared with observation in resected biliary tract cancer (BILCAP): A randomised, controlled, multicentre, phase 3 study. *Lancet Oncol.* 2019; 20: 663-673. DOI: 10.1016/S1470-2045(18)30915-X.
4. Oh DY, He AR, Bouattour M, et al. Durvalumab or placebo plus gemcitabine and cisplatin in participants with advanced biliary tract cancer (TOPAZ-1): updated overall survival from a randomised phase 3 study. *Lancet Gastroenterol Hepatol.* 2024; 9: 694-704. DOI: 10.1016/S2468-1253(24)00095-5.
5. Pallas D, Campani C., Sutter O, Nahon P, Ganne-Carrié N, Seror O, Nault J.C. Radiological Loco-Regional Treatments for Cholangiocarcinoma: A Systematic Review of the Literature. *Liver International.* 2026; 46: e70585. DOI: 10.1111/liv.70585.
6. Auer TA, Colletini F, Segger L, et al. Interventional treatment strategies in intrahepatic cholangiocarcinoma and perspectives for combined hepatocellular-cholangiocarcinoma. *Cancers (Basel)* 2023; 15: 2655. DOI: 10.3390/cancers15092655.
7. Kim GH, Kim PH, Kim JH, Kim PN, Won HJ, Shin YM, Choi SH. Thermal ablation in the treatment of intrahepatic cholangiocarcinoma: a systematic review and meta-analysis. *Eur Radiol.* 2022; 32: 1205-1215. DOI: 10.1007/s00330-021-08216-x
8. EASL-ILCA Clinical Practice Guidelines on the management of intrahepatic cholangiocarcinoma. *Journal of Hepatology.* 2023; 79: 181-208. DOI: 10.1016/j.jhep.2023.03.010.
9. O'Donnell, C.D.J.; Majeed, U.; Rutenberg, M.S.; Croome, K.P.; Poruk, K.E.; Toskich, B.; Jin, Z. Advancements in Locoregional Therapies for Unresectable Intrahepatic Cholangiocarcinoma. *Curr. Oncol.* 2025, 32, 82. DOI: 10.3390/curroncol32020082.
10. Nadeem A, Zahra SA, Kundu A, Kalyan A, Borja-Cacho D, Dietch Z, Kulik L, Gordon AC, Lewandowski RJ. Yttrium-90 Transarterial Radioembolization for Intrahepatic Cholangiocarcinoma: A Comprehensive Review. *J Gastrointest Cancer.* 2026 Jan 26; 57 (1): 25. DOI: 10.1007/s12029-026-01398-x.
11. Vogl T J, Hillebrand A, Bielfeldt J, et al. Long-Term Outcomes of Transarterial Chemoembolization for Intrahepatic Cholangiocarcinoma: Overall Survival and Tumor Response. *Cureus* 2026; 18 (1): DOI: 10.7759/cureus.101629.
12. Scharzt DA, Porter M, Scharzt E, Kallas J, Gupta A, Butani D, Cantos A. Transarterial yttrium-90 radioembolization for unresectable intrahepatic cholangiocarcinoma: a systematic review and meta-analysis. *J Vasc Interv Radiol.* 2022; 33: 679-686. DOI: 10.1016/j.jvir.2022.02.016.
13. Cocozza MA, Dajti E, Braccischi L, et al. Survival after transarterial radioembolization in patients with unresectable intrahepatic cholangiocarcinoma: an updated meta-analysis and meta-regression. *Cardiovasc Intervent Radiol.* 2024; 47: 1313-1324. doi: 10.1007/s00270-024-03825-7. DOI: 10.1007/s00270-024-03825-7.
14. Adamus N, Edeline J, Henriques J, et al. First-line chemotherapy with selective internal radiation therapy for intrahepatic cholangiocarcinoma: The French ACABi GERCOR PRONOBIL cohort. *JHEP Reports.* 2025; 7: 101279. DOI: 10.1016/j.jhepr.2024.101279.
15. Robinson TJ, Du L, Matsuoka L, Sze DY, Kennedy AS, Gandhi RT, et al. Survival and toxicities after yttrium-90 transarterial radioembolization of cholangiocarcinoma in the RESiN registry. *J Vasc Interv Radiol.* 2023; 34: 694-701. DOI: 10.1016/j.jvir.2022.10.042.
16. Edeline J, Toucheffeu Y, Guiu B, Farge O, Tougeron D, Baumgaertner I, et al. Radioembolization plus chemotherapy for first-line treatment of locally advanced intrahepatic cholangiocarcinoma: a phase 2 clinical trial. *JAMA Oncol.* 2020; 6: 51. DOI: 10.1001/jamaoncol.2019.3702.
17. Paz-Fumagalli, R.; Core, J.; Padula, C.; Montazeri, S.; McKinney, J.; Frey, G.; Devic, Z.; Lewis, A.; Ritchie, C.; Mody, K.; et al. Safety and initial efficacy of ablative radioembolization for the treatment of unresectable intrahepatic cholangiocarcinoma. *Oncotarget.* 2021; 12: 2075-2088. DOI: 10.18632/oncotarget.28060.
18. Ahmed, A.; Stauffer, J. A.; LeGout, J. D.; Burns, J.; Croome, K.; Paz-Fumagalli, R.; Frey, G.; Toskich, B. The use of neoadjuvant lobar radioembolization prior to major hepatic resection for malignancy results in a low rate of post hepatectomy liver failure. *J Gastrointest. Oncol.* 2021; 12: 751-761. DOI: 10.21037/jgo-20-507.